

LASER FEMTOSECONDE

Diagnostic et prévention de l'ectasie cornéenne après LASIK

DAMIEN GATINEL Service du Pr Thanh Hoang-Xuan, Fondation Ophtalmologique A. de Rothschild, Hôpital Bichat-Claude Bernard, Paris

L'ectasie cornéenne induite est une complication rare du LASIK qui met en jeu le pronostic visuel. Son début parfois insidieux et retardé dans le temps, son irréversibilité et son pronostic péjoratif (plus 30% des cas font poser l'indication d'une kératoplastie transfixiante) sont autant de caractéristiques qui en font une complication redoutée et lui confèrent une dimension adverse voire pernicieuse.

Cette article rappelle les principales caractéristiques cliniques et topographiques de cette complication : une attention particulière sera donnée à l'étude des facteurs qui en favorisent la prévention.

Définition et signes d'examen

L'ectasie cornéenne induite peut être définie comme l'apparition dans un délai variable après réalisation d'une procédure de LASIK d'un tableau clinique et topographique de kératocône évolutif.

- Les signes cliniques de cette complication associent une dégradation progressive de la fonction visuelle avec réapparition d'une réfraction sphéro-cylindrique myopique (astigmatisme de direction souvent oblique), baisse de l'acuité visuelle non corrigée, puis perte de lignes de meilleure acuité visuelle corrigée (MAVC).
- La topographie cornéenne spéculaire révèle l'apparition d'une zone de cambrure élevée généralement localisée dans la moitié inférieure de la surface cornéenne antérieure.
- La topographie d'élévation souligne une distribution asymétrique de l'élévation de la face antérieure de la cornée et permet de localiser le sommet de l'ectasie qui se situe le plus souvent dans la région centrale ou paracentrale inférieure. L'élévation de la face postérieure vis-à-vis de sa sphère de référence calculée est accentuée en regard de la zone de pachymétrie minimale.
- La pachymétrie optique permet le repérage des coordonnées et la valeur du point d'épaisseur minimale du mur cornéen résiduel.
- L'examen aberrométrique souligne l'élévation du taux des aberrations optiques de haut degré. La déformation cornéenne asymétrique provoque une augmentation des aberrations optiques impaires (coma, trefoil). Le taux de ces aberrations s'accroît de façon exponentielle avec le diamètre pupillaire et celles-ci peuvent être responsables d'une diminution de la sensibilité aux contrastes, puis d'une réduction de la MAVC.

Il est à noter qu'aucun de ces signes n'est spécifique de l'ectasie cornéenne induite (voir diagnostic différentiel). Leur conjonction et leur aggravation/accrétion avec le temps au décours d'un LASIK est toutefois très évocatrice.

Etiologie, facteurs de risque

Une revue de la littérature concernant l'ectasie cornéenne post-LASIK a été publiée récemment ⁽¹⁾. Quatre vingt cinq cas d'ectasie post LASIK ont été analysés. Au terme de cette analyse, la présence d'un kératocône fruste ou avéré était avérée dans environ 28 cas, non documentée dans 18 cas, et considérée comme absente dans les 39 cas restants.

En dehors de l'existence possible de facteur(s) de risque(s) actuellement non identifiés, deux étiologies principales sont classiquement invoquées pour expliquer la survenue d'une ectasie secondaire chez les patients opérés en LASIK : l'amincissement excessif du mur postérieur chez des sujets normaux, ou la présence d'un kératocône fruste infra-clinique non identifié parmi les cas considérés comme normaux ⁽²⁾. Dans ces deux situations, l'ectasie surviendrait par affaiblissement excessif de la paroi cornéenne avec décompensation biomécanique et/ou au terme de l'évolution d'un processus pathologique progressif accéléré par le LASIK ⁽³⁾. En effet, l'étude des caractéristiques préopératoires des patients ayant présenté une ectasie après LASIK révèle la présence d'une myopie et d'un astigmatisme plus prononcés que chez les sujets indemnes, ainsi que le calcul d'une épaisseur plus fine du mur résiduel postérieur.

Mécanisme physiopathologique

S'il est logique de postuler que le comportement biomécanique d'une cornée découpée en surface puis amincie chirurgicalement puisse différer de celui d'une cornée saine et vierge sur le plan chirurgical, les éléments impliqués dans le contrôle de la biomécanique cornéenne et le processus conduisant à l'apparition de l'ectasie ne sont certainement pas tous identifiés. L'étude du

mécanisme physio-pathologique de l'ectasie cornéenne fait paradoxalement l'objet de peu d'études expérimentales, pourtant nécessaires afin de préciser l'influence de paramètres préopératoires tels que la kératométrie moyenne, le module d'élasticité de la cornée (module de Young), ou la pression oculaire. Une étude en histologie sur un bouton cornéen trépané avant kératoplastie transfixiante a mis en évidence la présence de macro-stries au niveau du stroma postérieur ⁽⁴⁾.

Diagnostic différentiel

Le piège diagnostique principal est le décentrement de la photoablation, dont les signes topographiques peuvent être voisins, mais dont les modalités de prise en charge sont évidemment différentes de celle de l'ectasie induite (où toute photoablation complémentaire après resouèvement du capot est évidemment proscrite) (Figures 1 à 3).

Toute suspicion de décentrement après LASIK doit faire éliminer la présence d'une ectasie cornéenne débutante.

En cas de doute diagnostique, l'évolution spontanée permet de trancher. En cas d'ectasie débutante, elle se fait toujours vers l'aggravation progressive, alors que le remodelage cornéen cicatriciel permet souvent de réduire les symptômes cliniques et topographiques du décentrement. Les éléments fournis par les examens topographiques et aberrométrique s'avèrent particulièrement utiles dans ce contexte car ils permettent le suivi et la comparaison d'éléments quantitatifs objectifs.

D'une manière générale, **toute régression de l'effet réfractif après correction en LASIK doit faire éliminer le diagnostic d'ectasie induite.** L'apparition d'un astigmatisme myopique de direction oblique est particulièrement évocatrice. L'examen aberrométrique révèle une élévation progressive des taux de coma et trefoil. La réalisation de contrôle répétés dans le temps avec étude de cartes différentes permet de confirmer ou d'infirmer le diagnostic.

Traitement

La prise en charge thérapeutique d'une ectasie dépend de sa sévérité et de son retentissement sur la fonction visuelle. La correction optique causée par la déformation cornéenne asymétrique est au mieux effectuée par l'adaptation d'une lentille de contact rigide quand cela est possible ^(5, 6). La pose de segments d'anneaux intra-stromaux, initialement proposée pour le traitement du kératocône ⁽⁷⁾, représente également une alternative intéressante à la greffe de cornée en cas d'ectasie induite ⁽⁸⁾. La pose de sutures entre le capot, le stroma postérieur et l'anneau

limitant pourrait permettre de limiter l'évolution de l'ectasie dans certains cas ⁽⁹⁾. L'échec des méthodes précédemment citées conduit à envisager la réalisation d'une kératoplastie transfixiante, dont les modalités et le pronostic sont similaires à celui du kératocône primitif.

Prévention de l'ectasie cornéenne induite par le LASIK

Les possibilités thérapeutiques étant actuellement limitées en matière d'ectasie induite, la prévention de cette complication possède une importance capitale. Elle repose sur deux piliers : le respect d'un mur postérieur résiduel d'épaisseur résiduelle suffisante, et l'exclusion des cornées "à risque".

> La limite d'amincissement du mur postérieur en LASIK

La détermination de la valeur minimale de l'épaisseur du mur résiduel stromal à préserver n'est pas déterminée avec certitude. Différentes valeurs ont été proposées, comprises entre 200 et 300 microns ou égales à la moitié de la pachymétrie centrale initiale. Un consensus autour d'une valeur de 250 microns semble se dégager pour l'épaisseur stromale postérieure à préserver ⁽¹⁾. En fait, cette valeur dépend de multiples facteurs et demeure certainement spécifique pour chaque patient ⁽¹⁰⁾.

Le calcul du mur postérieur résiduel et le choix d'une limite à ne pas franchir concernent uniquement les sujets exempts de fragilité biomécanique cornéenne préexistante.

L'existence d'un kératocône fruste traduisant une fragilité structurelle de la paroi cornéenne, la réalisation d'un volet même fin est à proscrire car susceptible d'entraîner une décompensation biomécanique.

Le calcul théorique de l'épaisseur du mur résiduel postérieur dépend de la pachymétrie initiale, de l'épaisseur prédite du capot et de la profondeur maximale annoncée de photoablation. Il existe toutefois une importante dispersion autour de la valeur prédite moyenne de l'épaisseur des capots obtenus avec la plupart des microkératomes mécaniques de première génération (*Automated Corneal Shaper* - Bausch and Lomb, One*, Cariazo Barraquer* manuel et électrique - Moria*). L'épaisseur du volet cornéen retenue pour le calcul du mur postérieur peut s'éloigner significativement de l'épaisseur réellement obtenue après découpe mécanique, comme l'ont démontré plusieurs études utilisant une mesure pachymétrique peropératoire ^(11, 12). Par exemple, des volets d'une épaisseur égale à 220 microns ont pu être obtenus pour une épaisseur escomptée de 160 microns. Un cas d'ectasie immédiate après découpe d'un volet excessivement épais sans photoablation au décours d'une procédure de LASIK avortée (erreur de montage du microkératome) a même été rapporté ⁽¹³⁾!

Calculée à partir de l'épaisseur théorique prédite du capot, l'épaisseur du mur postérieur résiduel aurait ainsi pu être surestimée

dans certains cas d'ectasie cornéenne sans violation "apparente" de la règle des 250 microns. Cependant, plusieurs cas de LASIK avec mesure réelle de l'épaisseur du volet permettant le calcul avec un mur résiduel postérieur inférieure à 250 microns ont été suivis pendant plusieurs années sans qu'une ectasie ne se développe ⁽¹⁴⁾. **La réduction de la dispersion autour de la valeur prédite d'épaisseur et une régularité accrue de découpe font partie des bénéfices escomptés de l'utilisation du laser femtoseconde en LASIK. La mise à disposition de nouvelles têtes ou systèmes de micro kératomes mécaniques conçus pour réaliser de façon prédictible des découpes d'épaisseur réduite devrait également constituer un progrès certain dans la prévention de l'ectasie chez les forts amétropes en augmentant la fiabilité du calcul du mur postérieur résiduel.**

En pratique, la réalisation d'une mesure pachymétrique per-opératoire est recommandée quand le calcul théorique du mur postérieur fournit une valeur proche de la limite imposée. Elle consiste à pratiquer une mesure de l'épaisseur cornéenne centrale avant puis après découpe et soulèvement du volet, l'épaisseur de celui-ci étant calculée comme la différence entre les deux mesures précédentes. Si la découpe obtenue s'avère plus épaisse que prévue, la réduction de la zone optique peut permettre l'obtention d'un mur résiduel suffisant par le biais d'une réduction de la profondeur maximale de photablation (une réduction d'environ 30% est par exemple obtenue en réduisant le diamètre de zone optique de 6 à 5 mm pour une même magnitude de traitement).

En cas de reprise pour sous-corrrection, une sécurité accrue pourrait être obtenue grâce à l'utilisation de techniques d'imagerie permettant la visualisation fine et la mesure des épaisseurs respectives des différentes tuniques de la paroi cornéenne. L'échographie ultrasonique à haute fréquence, ou l'étude en "Optical Coherence Tomography" (OCT3) du segment antérieur permettent l'estimation directe de l'épaisseur du volet et du mur postérieur résiduel obtenu après le LASIK initial. Celle-ci permet alors d'établir la valeur maximale de profondeur d'ablation additionnelle autorisée pour une valeur limite d'épaisseur du mur postérieur résiduel données.

> La détection des formes frustes de kératocône et des cornées "à risque biomécanique pour le LASIK"

La détection du kératocône infra-clinique est une préoccupation quotidienne en chirurgie réfractive. La fréquence du kératocône est plus élevée dans la population de myopes candidats à une chirurgie réfractive (2 à 5%) que dans la population générale (0,05%), en raison d'un biais de sélection lié à l'intolérance fréquente aux lentilles de contact et à la mauvaise qualité de vision obtenue par correction additive chez ce type de patient.

Le diagnostic des formes évoluées de kératocône ne pose pas de problèmes en vidéokératoscopie spéculaire. En revanche, **il n'existe pas de critères indiscutables permettant d'éliminer la présence d'une forme fruste ou limite de kératocône, dont le diagnostic doit faire**

réfuser le LASIK ^(10, 15). En effet, le kératocône fruste correspond à une cornée "fragile" sur le plan biomécanique et comme déjà souligné, le passage d'une forme fruste vers une forme avérée (ectasie) peut être accéléré par la simple réalisation d'une découpe cornéenne sans photoablation.

A ce jour, la limite précise entre cornée "normale" et "présentant un stade précoce de kératocône" demeure floue. Observée du point de vue du chirurgien réfractif, cette distinction revêt une dimension plus pragmatique voire dichotomique (pose d'une indication de LASIK ou abstention/technique de surface ?), que diagnostique (établissement d'un diagnostic différentiel entre kératocône infraclinique, dégénérescence pellucide marginale minime ou toute pathologie de type dégénératif non inflammatoire, attribution d'un grade évolutif précis, etc...).

Nous regrouperons ainsi sous l'étiquette de "*kératocône fruste (infra-clinique)*" les cornées aux aspects topographiques intermédiaires entre normalité et kératocône avéré, et plus généralement les **cornées "à risque biomécanique pour le LASIK"**, qui ne présentent souvent d'après notre expérience que quelques anomalies de degré mineur (amincissement modéré, légère asymétrie).

L'identification de ces "anomalies" topographiques est donc primordiale au terme de l'évaluation préopératoire d'un patient candidat au LASIK et fait l'objet du paragraphe suivant

> Caractéristiques topographiques devant faire reconsidérer l'indication d'un LASIK

Aspects topographiques

La présence d'une asymétrie, qu'elle soit constatée au niveau d'une cornée (toricité asymétrique, élévation asymétrique, distribution pachymétrique asymétrique, etc.), ou entre les deux cornées (perte de la symétrie en miroir = énantiomorphisme) doit toujours faire évoquer la possibilité d'un kératocône fruste.

Il est souvent utile d'utiliser les différentes échelles (individualisée, absolue) et connaître les particularités des modes de représentation topographiques (mode axial, tangentiel, gaussien...). L'algorithme de courbure tangentielle est par nature plus sensible aux rapides variations locales de courbure et possède une sensibilité supérieure à l'algorithme de courbure axiale dans ce contexte. Le diagnostic de dégénérescence pellucide marginale est facilement effectué à ce stade en reconnaissant l'aspect typique en "moustaches gauloise" de la carte topographique axiale.

Une étude destinée à définir le pas d'échelle la plus appropriée pour la détection du kératocône en topographie d'élévation a conclu à un compromis optimal entre spécificité et sensibilité égal à 10 microns d'élévation pour la face antérieure, et 20 microns pour la face postérieure de la cornée ⁽¹⁶⁾. Le critère de positivité retenu dans cette étude était la présence de plus de trois couleurs dans les 3 millimètres centraux. L'utilisation par défaut du mode "float" pour le calcul de la sphère de référence aboutit à une réduction de l'expression de l'asymétrie en élévation. Il peut

ainsi s'avérer utile d'utiliser les modes "axis" ou "pinned" ⁽¹⁵⁾ qui rehaussent les différences d'élévation liées à une déformation asymétrique de la cornée.

L'existence réelle d'une ectasie limitée à la face postérieure de la cornée (terme généralement employé pour désigner une élévation centrale marquée de la face postérieure par rapport à la surface de référence calculée) reste controversée, et pourrait être liée à un artéfact de reconstruction, ou une interprétation subjective des images d'élévation liée à la présence d'une asphéricité physiologique plus prolata à ce niveau. **L'existence d'une élévation postérieure marquée ou de répartition globale différente de celle de la face antérieure est toutefois très souvent retrouvée en cas de kératocône fruste dans notre expérience.**

Le recalcul d'une surface de référence pour la représentation de chaque examen ne permet pas de mesurer des écarts de position dans le temps avec certitude ⁽¹⁷⁾. Ainsi, même en l'absence d'autres anomalies, un "aspect d'ectasie postérieure" associé à une faible pachymétrie minimale est évocatrice de kératocône fruste. Cette suspicion sera renforcée par la mesure d'une asphéricité particulièrement prolata au niveau de la face antérieure (indice d'asphéricité Q inférieur à -0,10).

En cas de doute, il est recommandé de différer la réalisation d'une chirurgie réfractive photoablatrice et d'effectuer un contrôle topographique différé dans le temps. Il est alors possible de réaliser une ou plusieurs cartes différentielles dont les données sont très utiles dans ce contexte. Ces cartes pourront en effet révéler la présence de modifications topographiques évocatrices de "fragilité biomécanique" (cambure asymétrique évolutive, amincissement, etc...).

Aspects pachymétriques

La pachymétrie optique est fiable en préopératoire, et peut être étalonnée sur la pachymétrie ultrasonique par ajustement du facteur acoustique avec l'Orbscan ⁽¹⁸⁾. Rappelons que la pachymétrie ultrasonique conventionnelle ne permet pas de mesurer avec certitude la valeur et la localisation de la pachymétrie minimale. En revanche, la topographie d'élévation directe par balayage permet le recueil de données utiles comme les coordonnées et la mesure pachymétrique en regard du point de plus faible épaisseur, en général situé dans le quadrant temporel inférieur. Cette localisation reste préférentielle en cas de kératocône avéré ou fruste, mais son excentricité est statistiquement plus importante dans cette pathologie ⁽¹⁸⁾ (voir Figure 1). Le recueil de la valeur et des coordonnées de la pachymétrie minimale est par ailleurs utile pour le calcul théorique de l'épaisseur cornéenne résiduelle après LASIK.

Dans notre expérience, une pachymétrie optique centrale moyenne inférieure à 510 microns doit systématiquement faire suspecter le diagnostic de kératocône fruste. Une valeur de pachymétrie minimale inférieure à 500 microns doit faire éliminer la présence d'un kératocône infra-clinique.

La place des indices de dépistage

La vidéotopographie spéculaire est limitée à l'étude de la courbure de la face antérieure de la cornée mais bénéficie d'une ancienneté supérieure à la topographie d'élévation. Les premiers indices proposés pour la détection du kératocône sont issus des données de courbure (indice de Klyce-Maeda, indice de Rabinowitz, etc...). Ils dérivent du croisement de données de courbure recueillies sur de larges échantillons et d'algorithmes de détection (intelligence artificielle). Ces indices ont fait l'objet de publications scientifiques validées (Klyce Maeda, etc...) ⁽¹⁹⁾. D'autres indices récemment proposés à partir des données d'élévation fournies par l'Orbscan (critères de Rousch, calcul du rapport entre le rayon des sphères de références respectives de la face antérieure et postérieure de la cornée, etc...) n'ont fait l'objet d'aucune étude publiée et à ce jour ni d'évaluation précise de leur sensibilité et spécificité. En revanche, les données d'élévation recueillies par l'Orbscan sont couramment utilisées pour étudier la réponse biomécanique à la découpe du capot stromal en LASIK.

En pratique, il faut récuser l'indication du LASIK en cas de positivité d'un ou plusieurs de ces indices. Cette indication ne pourra être reconsidérée qu'une fois le diagnostic différentiel effectué avec certitude (*corneal warpage*) et la suspicion de "cornée biomécaniquement fragile pour le LASIK" éliminé.

La valeur prédictive négative (c'est-à-dire la capacité d'un test à prédire avec certitude l'absence d'une pathologie en cas de négativité) de ces indices n'est pas connue mais aucun des "indices quantitatifs topographiques" ne possède de valeur prédictive (positive ou négative) égale à 100%. Ce manque de spécificité reflète l'importance de la déviation standard de la distribution des valeurs numériques des différents paramètres cornéens (kératométrie moyenne, pachymétrie moyenne centrale, valeur du cylindre, etc...). Autrement dit, pour le praticien qui ne se fonderait que sur le seul résultat de ce type d'indices, les risques respectifs d'opérer un patient atteint de kératocône fruste en cas de test pourtant négatif, ou de ne pas opérer un patient exempt de kératocône fruste en cas de test pourtant positif, ne seraient pas nuls. Le risque lié à la fausse négativité du test est évidemment beaucoup plus préjudiciable pour le patient, et la valeur prédictive négative d'un test de dépistage du kératocône revêt un caractère très important.

La négativité d'un ou plusieurs test de dépistage n'exclut donc pas avec certitude le diagnostic de kératocône fruste et le recueil et l'analyse d'éléments anamnestiques (antécédents familiaux de kératocône, terrain atopique) et cliniques (examen biomicroscopique) ainsi que l'analyse qualitative des cartes topographiques spéculaires et d'élévation demeurent actuellement indispensables dans ce contexte.

> En pratique...

Quand la cornée est d'épaisseur normale et sans anomalies topographiques (absence de signes de kératocône fruste), mais

que l'amétropie du patient implique une profondeur d'ablation importante, la découpe d'un volet fin est recommandée afin de réduire le risque de violation du mur postérieur. Si l'amétropie est trop importante par rapport à l'épaisseur de cornée initiale, une technique additive peut être proposée (implant phake).

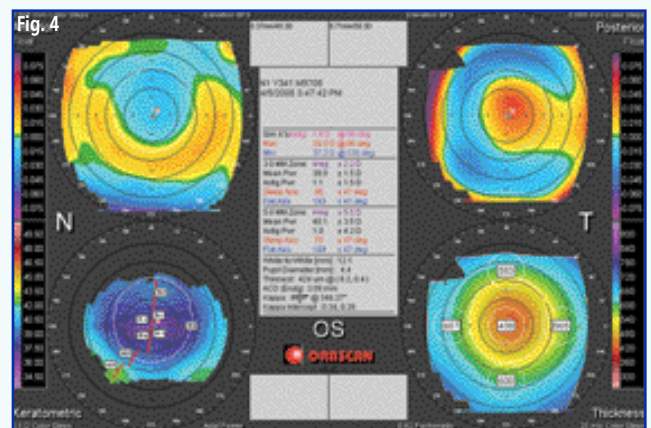
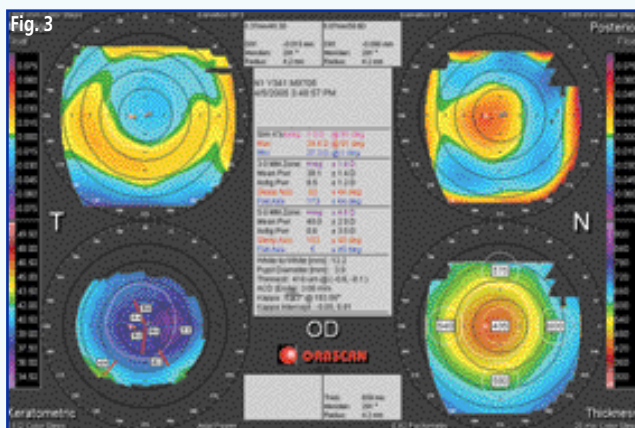
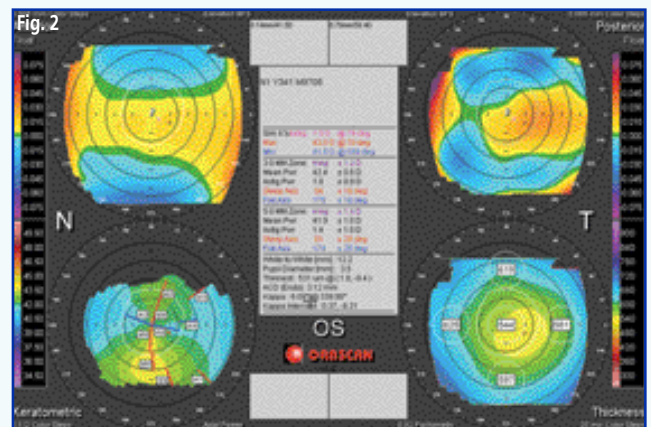
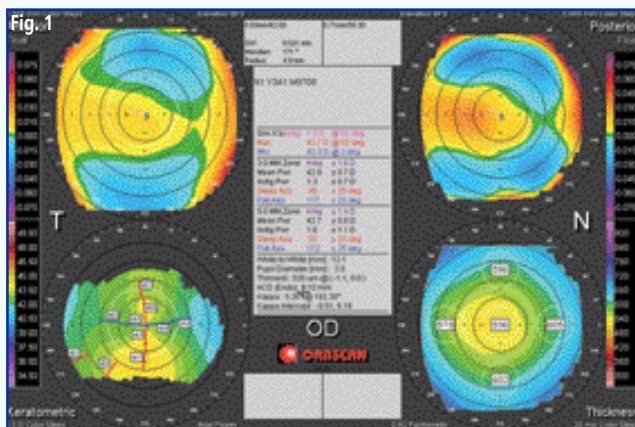
Notre expérience confrontée à l'étude exhaustive des cas publiés dans la littérature nous incite actuellement à récuser pour le LASIK (en plus des contre-indications classiques pour cette indication comme le kératocône avéré ou fruste identifié) les candidats à une chirurgie réfractive présentant un ou plusieurs des signes suivants, même si les indices de détection automatisés du kératocône sont négatifs :

- Un astigmatisme topographique asymétrique ou irrégulier même modéré, en particulier si son axe est oblique ou inverse, non ou faiblement corrélé à l'axe de l'œil adelphe (faible énantio-

morphisme) et si la pachymétrie optique ou ultrasonique centrale moyenne est inférieure à 510 microns ;

- Une pachymétrie centrale moyenne inférieure à 500 microns et/ou une pachymétrie minimale inférieure à 500 microns, quelque soient l'aspect topographique et la valeur prédite par le calcul prédictif de l'épaisseur résiduelle du mur postérieur ;
- Une perte de l'énantiomorphisme marquée (perte de l'aspect de symétrie en miroir entre les deux yeux), sans antécédents cornéens traumatiques ou infectieux.

Ces recommandations sont issues de notre expérience et leur pleine validité scientifique reste à démontrer. Ils reflètent une attitude pragmatique dictée par la prudence et destinée à réduire au maximum le risque d'opérer un patient atteint de kératocône fruste non détecté ou d'une "cornée à risque biomécanique" pour le LASIK.



Figures 1, 2 : Topographies Orbiscan (Quad Map) préopératoires d'une patiente demandeuse d'une chirurgie réfractive (intolérance aux lentilles souples), et présentant une myopie forte avec astigmatisme myopique direct : OD : -6.50 (0°-0.75), OG : -6.75 (0°-1.25). Elle présente un terrain modérément atopique (rhinites allergiques). Il existe un astigmatisme asymétrique bilatéral plus marqué du côté gauche (aspect de sablier asymétrique). Cet aspect associé à la notion de terrain atopique nous ont fait préférer la réalisation d'une technique de surface. Pour réduire le risque de haze postopératoire, un épi LASIK

a été effectué. L'épithélium a été clivé du stroma avec l'épikératome EpiEdge Centurion (Norwood), puis reposé après délivrance d'une photoablation conventionnelle (laser Nidek EC 5000, profondeur d'ablation : 100 microns ODG). Les suites opératoires ont été simples, et la récupération visuelle satisfaisante (Acuité visuelle non corrigée à J15 : 10/10 ODG). Noter la symétrie de la distribution de l'élévation antérieure en postopératoire, qui correspond à l'asymétrie pré-existante démasquée par la réduction de la toricité cornéenne liée à la correction.

Les patients récusés pour le LASIK peuvent être réorientés selon les cas en contactologie, ou vers une chirurgie additive (implant, anneaux, etc...) ou photoablatrice de surface (PKR, LASEK), en particulier si la profondeur d'ablation programmée est modérée (inférieure à 70 ou 80 microns). La technique de surface avec séparation mécanique et repose de l'épithélium après photoablation (Epi LASIK) pourrait permettre de réduire le risque de haze pour les profondes ablations de surfaces (**Figures 1 à 4**).

La réalisation d'un traitement personnalisé de surface guidé par la topographie est particulièrement indiquée en cas d'astigmatisme réfractif irrégulier d'origine cornéenne (augmentation du taux des aberrations optiques de haut degré) ⁽²⁰⁾. Les résultats publiés dans la littérature concernant le devenir des patients atteints de kératocône fruste avec réfraction stabilisée opérés en PKR sont satisfaisants et ne révèlent pas une influence péjorative de cette technique sur l'évolution du kératocône fruste ^(21,22). Récemment, la survenue d'une ectasie a été rapportée 22 mois après réalisation d'un LASIK sur l'œil gauche d'un patient myope dont l'épaisseur cornéenne centrale était de 500 microns et l'aspect topographique marqué par l'existence d'un astigmatisme asymétrique. Alors qu'il présentait une cornée plus fine (485 microns), un aspect topographique et une myopie équivalente, l'œil droit qui avait été opéré en PKR au même moment n'a pas développé d'ectasie ⁽²³⁾.

Conclusion

Le LASIK est s'imposé comme l'acte de chirurgie réfractive le plus pratiqué pour la correction des amétropies sphéro-cylindriques. Outre son confort, cette suprématie reflète l'importante sécurité et prédictibilité de cette technique, acquises au fil du temps grâce à l'expérience croissante des chirurgiens et les améliorations successives des matériels dévolus à la découpe du volet stromal

(laser femtoseconde, microkératomes de nouvelle génération) et à la délivrance de la photoablation. Ainsi, la plupart des complications per- ou postopératoires peuvent aujourd'hui être prévenue par une sélection rigoureuse des patients ou la mise en œuvre de mesures prophylactiques et thérapeutiques adaptées. L'ectasie cornéenne induite ne doit pas déroger à cette évolution et son incidence devrait être réduite au minimum par le strict respect des règles et principes abordés dans cet article. ■

Résumé/ Points clés

La réalisation de volets fins (90 à 110 microns environ) est recommandée pour réduire les risques d'ectasie chez les forts myopes opérés en LASIK.

La simple réalisation d'un volet cornéen (sans photoablation) effectuée sur une cornée fragile sur le plan biomécanique (kératocône fruste) peut conduire à l'apparition d'une ectasie cornéenne progressive.

Une suspicion de kératocône fruste doit faire reconsidérer l'indication de LASIK. Sa confirmation ou l'absence d'élimination formelle de ce diagnostic contre-indique la réalisation d'un LASIK.

Il n'existe pas de test de sensibilité et de spécificité absolues pour le dépistage des formes frustes de kératocône.

Un test de dépistage topographique négatif n'exclut pas formellement la présence d'une forme fruste de kératocône dont l'évolution pourrait s'accélérer après LASIK.

L'asymétrie entre les deux cornées (perte de l'énantiomorphisme), l'astigmatisme asymétrique ou irrégulier associé à une cornée fine (épaisseur moyenne centrale inférieure à 510 microns, épaisseur minimale inférieure à 500 microns) doivent faire reconsidérer l'indication du LASIK. En cas de doute, il est préférable d'opter pour une technique sans découpe lamellaire (technique de surface, implant, insertion d'anneau intra-cornéen, etc... en fonction de l'amétropie du patient).

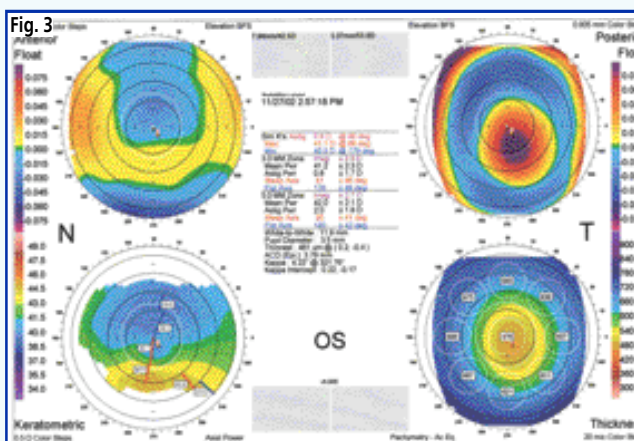
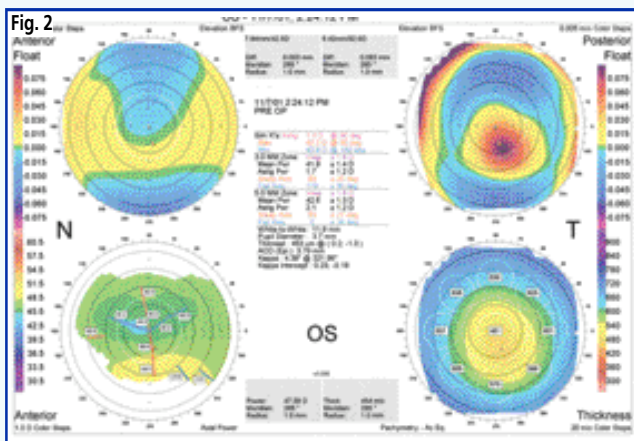
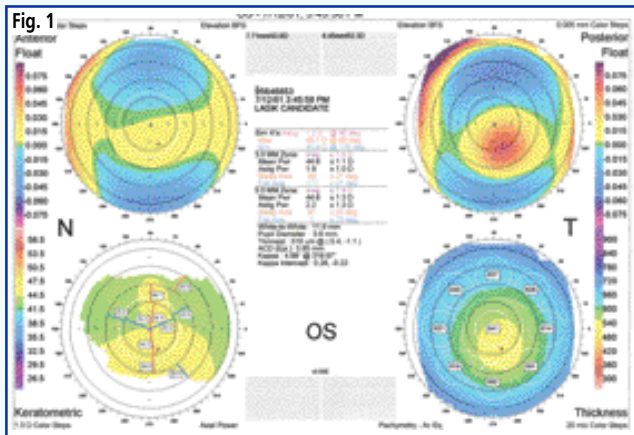
RÉFÉRENCES

- Binder PS. Ectasia after laser in situ keratomileusis. *J Cataract Refract Surg*, 2003; 29: 2419-2429.
- Randleman JB, Russell B, Ward MA, Thompson KP, Stulting RD. Risk factors and prognosis for corneal ectasia after LASIK. *Ophthalmology*, 2003; 110(2): 267-75.
- Comaish IF, Lawless MA. Progressive post-LASIK keratectasia: biomechanical instability or chronic disease process? *J Cataract Refract Surg*, 2002; 28(12): 2206-13.
- Seitz B, Røszival P, Feuermannova A, Langenbacher A, Naumann GO. Penetrating keratoplasty for iatrogenic keratoconus after repeat laser in situ keratomileusis: histologic findings and literature review. *J Cataract Refract Surg*, 2003; 29(11): 2217-24.
- O'Donnell C, Welham L, Doyle S. Contact lens management of keratectasia after laser in situ keratomileusis for myopia. *Eye Contact Lens*, 2004; 30(3): 144-6.
- Choi HJ, Kim MK, Lee JL. Optimization of contact lens fitting in keratectasia patients after laser in situ keratomileusis. *J Cataract Refract Surg*, 2004; 30(5): 1057-66.
- Colin J, Velou S. Implantation of Intacs and a refractive intraocular lens to correct keratoconus. *J Cataract Refract Surg*, 2004; 29(4): 832-4.
- Pokroy R, Levinger S, Hirsh A. Single Intacs segment for post-laser in situ keratomileusis keratectasia. *J Cataract Refract Surg*, 2004; 30(8): 1685-95.
- Seo KY, Lee JH, Kim MJ, Park JW, Chung ES, Lee YS, Kim EK. Effect of suturing on iatrogenic keratectasia after laser in situ keratomileusis. *J Refract Surg*, 2004; 20(1): 40-5.
- Faraj HG, Gatinel D, Chastang PJ, Hoang-Xuan T. Corneal ectasia after LASIK. *J Cataract Refract Surg*, 2003; 29(1): 220.
- Flanagan GW, Binder PS. Precision of flap measurements for laser in situ keratomileusis in 4428 eyes. *J Refract Surg*, 2003; 19(2): 113-23.
- Gileadi O, Daya SM. Unexpected flap thickness in laser in situ keratomileusis. *J Cataract Refract Surg*, 2003; 29(9): 1825-6.
- Haw WW, Manche EE. Iatrogenic keratectasia after a deep primary keratotomy during laser in situ keratomileusis. *Am J Ophthalmol*, 2001; 132(6): 920-1.
- Pallikaris IG, Kymionis GD, Astyra kakis NI. Corneal ectasia induced by laser in situ keratomileusis. *J Cataract Refract Surg*, 2001; 27(11): 1796-802.
- Faraj H, Gatinel D. Ectasie cornéenne induite par le LASIK. In Gatinel D, Hoang-Xuan T "Le LASIK: de la théorie à la pratique", Elsevier, 2003, pp356-363, Paris.
- Tanabe T, Oshika T, Tomidokoro A, Amano S, Tanaka S, Kuroda T, Maeda N, Tokunaga T, Miyata K. Standardized color-coded scales for anterior and posterior elevation maps of scanning slit corneal topography. *Ophthalmology*, 2002; 109(7): 1298-302.
- Yoshida T, Miyata K, Tokunaga T, Tanabe T, Oshika T. Difference map or single elevation map in the evaluation of corneal topography after LASIK. *Ophthalmology*, 2003; 110(10): 1926-30.
- Prisant O, Calderon N, Chastang P, Gatinel D, Hoang-Xuan T. Reliability of pachymetric measurements using Orbscan after excimer refractive surgery. *Ophthalmology*, 2003; 110(3): 511-5.
- Rabinowitz YS, Rasheed K. KISA% index: a quantitative videokeratography algorithm embodying minimal topographic criteria for diagnosing keratoconus. *J Cataract Refract Surg*, 1999; 25(10): 1327-35.
- Dausch D, Scroder E, Dausch S. Topography-controlled excimer laser photorefractive keratectomy. *J Refract Surg*, 2000; 16(1): 13-22.
- Kasparova EA, Kasparov AA. Six-year experience with excimer laser surgery for primary keratoconus in Russia. *J Refract Surg*, 2003; 19: S250-4.
- Bilgihan K, Ozdek SC, Konuc O, Akata F, Hasanreisoglu B. Results of photorefractive keratectomy in keratoconus suspects at 4 years. *J Refract Surg*, 2000; 16(4): 438-43.
- Rao SK, Srinivasan B, Sitalakshmi G, Padmanabhan P. Photorefractive keratectomy versus laser in situ keratomileusis to prevent keratectasia after corneal ablation. *J Cataract Refract Surg*, 2004; 30: 2623-8.

Cas clinique d'ectasie cornéenne

Figures 1, 2 et 3 : Cartes Orbscan (mode Quad Maps).

En haut à gauche : carte d'élévation antérieure. En bas à gauche : carte de topographie spéculaire axiale. En haut à droite : carte d'élévation postérieure. En bas à droite : carte de pachymétrie optique.



Figures 1: Carte Orbscan (mode Quad Map) préopératoire, œil gauche.

Figure 2 : Carte Orbscan postopératoire, sept jours après LASIK (Hansatome anneau 9,5/ tête 180, photoablation: -5,75 D sur zone optique de 5,5 mm / profondeur d'ablation maximale: 84 microns, Laser Technolas 217).

Figure 3 : Carte Orbscan après reprise (resouèvement et délivrance d'une photoablation complémentaire: -2 (-0,50 x 0°), profondeur d'ablation maximale: 32 microns).

Commentaires: Ce cas d'ectasie induite survenu chez un patient de 42 ans opéré en LASIK pour une myopie moyenne est particulièrement illustratif. Il présentait un aspect de kératocône fruste de sommet paracentral inférieur non diagnostiqué, et l'accentuation de l'asymétrie initiale (traduisant la "faiblesse biomécanique" préopératoire) liée à la chirurgie a été prise pour un décentrement supérieur de la photoablation. Il est probable qu'un mur postérieur d'au moins 250 microns ait été respecté dans ce cas, l'ectasie étant la conséquence de la fragilisation excessive du mur cornéen. Dans notre expérience, l'ectasie consécutive à la découpe de cornées "fragiles" survient rapidement après le LASIK, alors que l'amincissement excessif d'une cornée initialement normale survient plus tardivement.

Sur la carte topographique préopératoire (Figure 1), on note l'asymétrie présente au niveau de la face antérieure, qui est responsable d'un astigmatisme asymétrique en carte spéculaire axiale, et d'une distribution asymétrique de l'élévation. L'échelle utilisée sur la carte spéculaire est toutefois trop étendue et "écrase" les variations de courbures de la face antérieure de la cornée, ce qui estompe l'aspect asymétrique du sablier induit par toricité cornéenne.

L'aspect de la carte d'élévation postérieure est particulièrement suspect (élévation accrue et décalée vers le bas vis-à-vis de la sphère de référence calculée). Enfin, si la pachymétrie moyenne centrale possède une valeur normale (541 microns), il existe un point de pachymétrie minimale mesuré à 518 microns et dont la localisation est particulièrement excentrée en inférieure. L'ensemble de ces signes évoque rétrospectivement la présence d'un kératocône fruste. Le patient a été cependant jugé apte à une correction réfractive en LASIK par son chirurgien.

En postopératoire après le LASIK effectué sans incident, le patient a noté une amélioration de sa vision non corrigée, mesurée à 8/10 à J1. Une semaine après la chirurgie, l'acuité visuelle non corrigée n'est plus que de 3/10, (10/10 avec -2 (-0,50 x 0°)). la carte topographique spéculaire Orbscan souligne un aplatissement cornéen paracentral décalé en supérieur, avec cambrure accentuée en inférieure (Figure 2). La carte d'élévation antérieure est dominée par l'asymétrie. Cette image est compatible avec un décentrement supérieur de la photoablation. Cependant, la face postérieure de la cornée présente une différence d'élévation centrale accrue avec la sphère de référence.

Un contrôle différent dans le temps aurait été utile pour éliminer une ectasie débutante. Le diagnostic de décentrement avec sous-correction a été posé, et une reprise (resouèvement du capot et photoablation complémentaire) effectuée un mois après le geste initial.

Un mois après cette reprise, la carte topographique cornéenne souligne la persistance de l'asymétrie d'élévation et de courbure. L'acuité visuelle est de 3/10 sans correction, et le patient signale l'apparition d'une diplopie monoculaire gauche. Noter l'aspect d'élévation encore accrue de la face postérieure de la cornée vis-à-vis de sa sphère de référence, dont le rayon est passé de 6,45 (préopératoire) à 6,38, et qui traduit l'accentuation de la déformation cornéenne ectasique.